

Scanner

Vétocéane

1 minute pour 1 cas

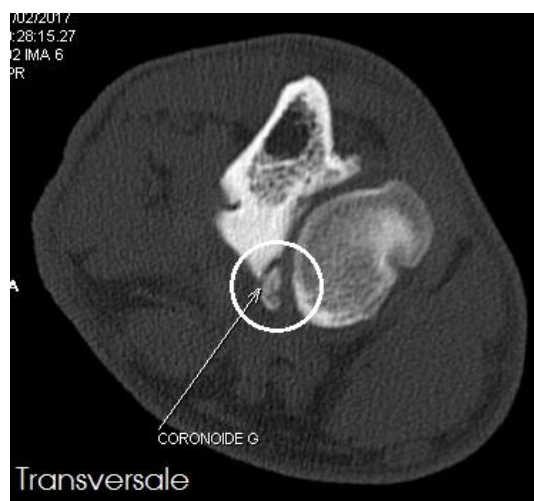Vétocéane



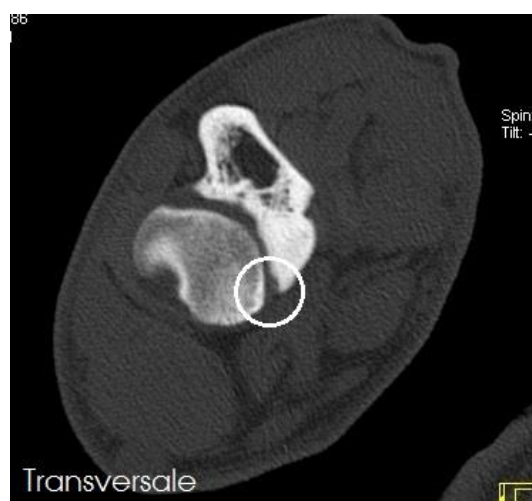n°6

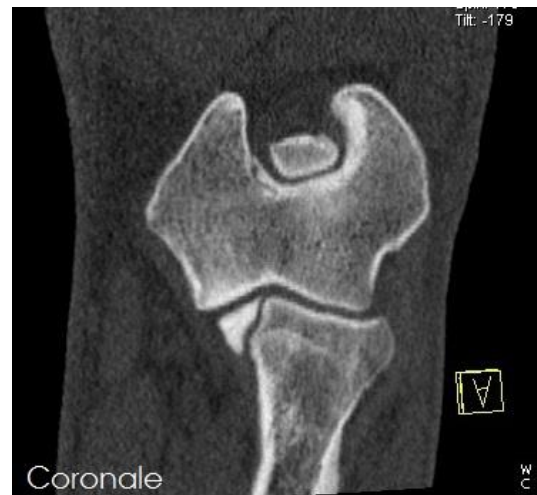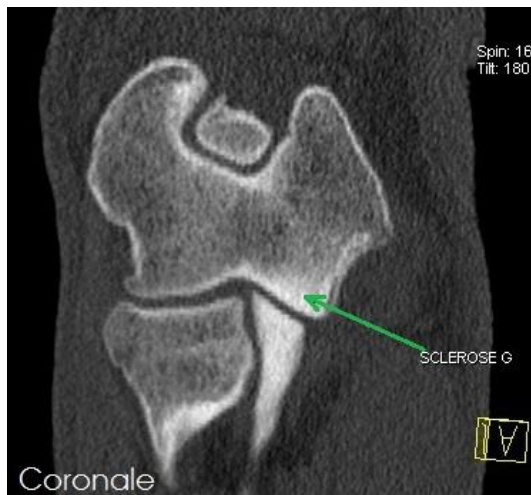
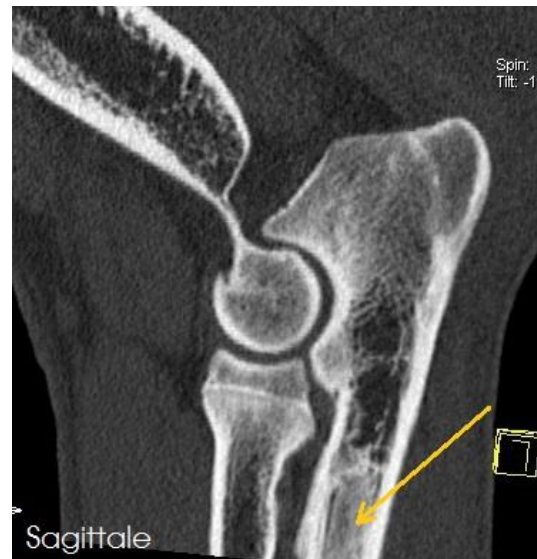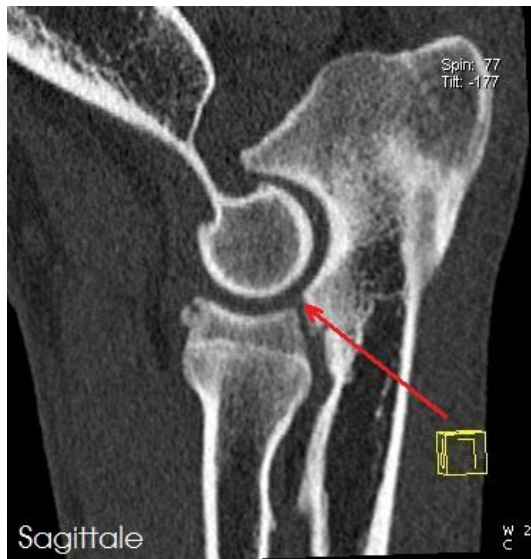
Bouvier Bernois de 9 mois présenté pour boiterie des membres antérieurs, plus marquée à gauche et ne répondant pas aux AINS. Douleur à l'examen des coudes. Une exploration scanner des 2 coudes est réalisée :

Coude gauche



Coude droit





Coude gauche :

- **Fragmentation du processus coronoïde médial** avec un fragment peu déplacé et de grande taille (cercle blanc) associée à une sclérose sous-chondrale modérée du compartiment huméral médial (flèche verte).
- **Incongruence** modérée (flèche rouge)

Coude droit :

- Processus coronoïde médial sclérotique sans fissure visible (cercle blanc).

- **Panostéite** (flèche jaune).

Une arthroscopie des 2 coudes a été réalisée. Le fragment a été retiré et les articulations rincées.

Le scanner permet un bilan d'extension lésionnel des affections du coude. Il permet de voir les lésions aussi bien intra qu'extra articulaires.

>>> [Formulaire en ligne : nous référer un cas](#) <<<



Vétocéane

Clinique
Vétérinaire



www.vetoceane.fr

9 Allée Alphonse Filion - 44120 Vertou - Tel : 02 40 05 12 13 - Urgences 24/24h 7/7